Leczenie Ran 2013;10(4):101–104
© Evereth Publishing, 2013

Kamila Białek-Galas | Dorota Wielowieyska-Szybińska | Anna Wojas-Pelc

Refleksyjna mikroskopia konfokalna – nowa metoda diagnostyczna

Reflectance confocal microscopy – a new diagnostic method

Klinika Dermatologii Szpitala Uniwersyteckiego w Krakowie, Katedra i Klinika Dermatologii Collegium Medicum Uniwersytetu Jagiellońskiego w Krakowie

Anna Wojas-Pelc, Klinika Dermatologii, Szpital Uniwersytecki w Krakowie, ul. Skawińska 8, 31-066 Kraków, Tel. (12) 430 52 66 wew. 74 00, Fax: (12) 430 52 66 wew. 74 22, e-mail: wojaspelca@su.krakow.pl

Wpłynęło: 10.12.2013
Zaakceptowano: 30.12.2013

Streszczenie: Refleksyjna mikroskopia konfokalna (ang. reflectance confocal microscopy – RCM) to nowoczesna, nieinwazyjna metoda diagnostyczna umożliwiająca wizualizację w czasie rzeczywistym naskórka oraz górnych warstw skóry właściwej *in vivo* z niemal histologiczną dokładnością. W pracy przedstawiono ogólną charakterystykę RCM z uwzględnieniem zalet i ograniczeń oraz potencjalnych możliwości ich rozwiązania. Zaprezentowano zakres wskazań dermatologicznych do wykorzystywania urządzenia do refleksyjnej mikroskopii konfokalnej oraz historię jego powstania.

Słowa kluczowe: biopsja *in vivo* | refleksyjna mikroskopia konfokalna

Abstract: Reflectance confocal microscopy (RCM) is a modern, non-invasive diagnostic method that enables real-time imaging of epidermis and upper layers of the dermis with a nearly histological precision. In this article was presented a general characteristic of the method including its advantages, limitations and potential solutions. A range of dermatological indications and a history of creation were presented.

Key words: *in vivo* biopsy | reflectance confocal microscopy

Wstęp

Badanie histopatologiczne stanowi złoty standard w diagnostyce schorzeń skóry, jest jednak bolesne, pozostawia bliznę, a przed postawieniem ostatecznego rozpoznania wymaga niekiedy pobrania wielu biopsji. Ponadto jest czasochłonne, kosztowne oraz wiąże się ze specjalistyczną obróbką (utrwalenie, cięcie i barwienie). Refleksyjna mikroskopia konfokalna to nowoczesna, nieinwazyjna metoda diagnostyczna, pozwalająca na obrazowanie skóry w czasie rzeczywistym *in vivo*. Metoda umożliwia wizualizację naskórka oraz górnych warstw skóry właściwej z niemal histologiczną dokładnością oraz dobrym kontrastem [1]. Skóra podczas badania RCM nie zostaje poddana obróbce charakterystycznej dla badania histopatologicznego, co zmniejsza ryzyko powstawania artefaktów. W porównaniu z innymi nieinwazyjnymi technikami diagnostycznymi, takimi jak: USG (ultrasonografia), OCT (ang. optical coherence tomography, optyczna koherentna tomografia), MR (ang. magnetic resonance, rezonans magnetyczny), mającymi rozdzielczość pozwalającą jedynie na ocenę architektoniki zmian skórnych, RCM umożliwia obrazowanie kolejnych warstw skóry, a nawet struktur komórkowych, przez co wydaje się być metodą o ogromnym potencjale diagnostycznym [2]. Refleksyjna mikroskopia konfokalna posiada szerokie spektrum zastosowań, w tym diagnostykę chorób skóry, ze szczególnym uwzględnieniem łagodnych i złośliwych zmian nowotworowych. Zapisane w pamięci urządzenia obrazy konfokalne mogą być wielokrotnie odtwarzane i porównywane z kolejnymi wynikami, dzięki czemu możliwa jest obserwacja dynamiki zmian zachodzących w skórze, w tym: monitorowanie reakcji na terapię nieinwazyjną, ocenę zmian zachodzących w skórze pod wpływem ekspozycji na bodźce zewnętrzne oraz planowanie marginesów operacyjnych w trakcie postępowania przed- i śródoperacyjnego [3–11].

Rys historyczny

W 1957 roku Marvin Minsky, amerykański naukowiec z Harvardu, wynalazł i opisał pierwszy na świecie mikroskop konfokalny [12]. Jedenaście lat później Mojmir Petran zaprojektował tandemowy mikroskop konfokalny,

LR2013-4.indd 101 2015-11-30 13:41:34

umożliwiający optyczne sekcjonowanie tkanki w czasie rzeczywistym [13]. Pierwsze badania z wykorzystaniem urządzenia prowadzono *in vitro*, a jako źródło światła stosowano lampę rtęciową. Dzięki mającemu miejsce w latach 80. XX wieku postępowi techniki – w tym rozwojowi nowych metod oświetlenia, skanowania i komputeryzacji – nastąpiło udoskonalenie mikroskopii konfokalnej, pozwalające na zastosowanie metody do obrazowania tkanek *in vivo*. Kilka grup badawczych wykorzystało urządzenie do obrazowania ludzkich oraz zwierzęcych tkanek *in vivo* i *ex vivo*, demonstrując szczegółowe obrazy komórkowe: zębów, rogówki, nerki, wątroby, tarczycy, gruczołów nadnerczy, mięśni oraz tkanki łącznej [14–17]. W latach 90. XX wieku rozpoczęto pracę nad zastosowaniem mikroskopii konfokalnej do obrazowania struktury ludzkiej skóry [18–20]. W 1995 roku Rajadhyaksha i wsp. skonstruowali przełomowy prototyp laserowego mikroskopu konfokalnego, pozwalający na wizualizację w czasie rzeczywistym ludzkiej skóry *in vivo* [21]. W 1999 roku zaprezentowano udoskonalone urządzenie, posiadające lepszą rozdzielczość, kontrast oraz większą głębokość obrazowania [1]. W 2008 roku powstała międzynarodowa grupa ekspercka ds. refleksyjnej mikroskopii konfokalnej [22]. W jej skład wchodzą naukowcy i lekarze wykorzystujący RCM do diagnostyki oraz monitoringu postępów leczenia w dermatologii. Ich celem jest rozpowszechnianie zastosowania refleksyjnej mikroskopii konfokalnej w dermatologii, zapewnienie możliwości współpracy i dyskusji na temat wyników badania, a także dydaktyka.

Charakterystyka metody refleksyjnej mikroskopii konfokalnej

Głównym założeniem RCM jest eliminacja obrazów pochodzących spoza płaszczyzny ogniskowania, co w znaczący sposób poprawia kontrast oraz jakość uzyskanego obrazu. W tym celu do podświetlenia fragmentu tkanki wykorzystuje się punktowe źródło światła, którego wiązka skupia się dokładnie określonym punkcie i na dokładnie sprecyzowanej głębokości. Odbite światło powraca do detektora przez system optyczny mikroskopu oraz zlokalizowaną przed nim przesłonę z otworem. Przesłona ta zapobiega przedostawaniu się do detektora światła odbitego z sąsiadujących, niebadanych obszarów tkanki [23]. Źródłem światła wykorzystywanego w refleksyjnej mikroskopii konfokalnej są lasery, emitujące różnej długości fale [24]. Rozdzielczość obrazu emitowanego przez urządzenie warunkują: rozmiar przesłony z otworem, apertura numeryczna soczewki obiektywu (ang. numerical aperture – NA) oraz długość użytej fali. Na skutek obecności lokalnych różnic pomiędzy indeksami refrakcyjnymi badanej tkanki dochodzi do odbicia światła. Może to nastąpić również w sytuacji, kiedy rozmiar obrazowanego elementu jest zbliżony do długości oświetlającej go fali [25]. Do środków immersyjnych używanych w badaniu – ze względu na przybliżoną wartość ich współczynników refrakcji do współczynnika refrakcji ludzkiego naskórka (1,33 do 1,34) – zalicza się wodę oraz wodne żele [26]. Sekwencyjne skanowanie sąsiadujących obszarów (wzdłuż osi „x", „y", „z") umożliwia uzyskanie pełnego, trójwymiarowego obrazu badanej tkanki. Skanowanie wzdłuż osi „x" i „y" (równolegle do skóry) pozwala na uzyskanie horyzontalnego przekroju na danej głębokości oraz stworzenie tzw. mozaiki. Przybliżenie poszczególnych pól mozaiki umożliwia uzyskanie powiększenia, podobnie jak przy wykorzystaniu obiektywów o różnym powiększeniu w trakcie konwencjonalnego badania histopatologicznego [27]. Skanowanie kolejnych płaszczyzn wzdłuż osi „z" (prostopadle do skóry) pozwala na obrazowanie serii coraz głębszych płaszczyzn horyzontalnych, zaczynając od warstwy rogowej naskórka, a kończąc na górnych partiach skóry właściwej (ang. stack) [28]. Dzięki wykorzystaniu projekcji serii zdjęć wykonanych w tej samej płaszczyźnie (podobnie jak w fotografii poklatkowej), RCM umożliwia wizualizację dynamicznych procesów zachodzących w skórze w czasie rzeczywistym, np. przepływu krwi [29]. W celu ograniczenia rozmycia obrazu (spowodowanego ruchem ciała) oraz zachowania kontaktu ze stosowanym w badaniu środkiem imersyjnym, urządzenie przymocowuje się do skóry za pomocą samoprzylepnego metalowego pierścienia oraz głowicy połączonej z nim mechanizmem zatrzaskowym [1]. Uzyskane w badaniu obrazy konfokalne prezentowane są odcieniach szarości (Ryc. 1).

Ograniczenia refleksyjnej mikroskopii konfokalnej oraz potencjalne możliwości ich rozwiązania

W związku z ograniczoną możliwością penetracji w głąb skóry (około 200–300 μm), mikroskopia konfokalna umożliwia jedynie obserwację naskórka, warstwy brodawkowatej oraz górnej części warstwy siateczkowatej skóry właściwej. Z tego powodu metoda znajduje większe zastosowanie w obrazowaniu zmian przednowotworowych oraz wczesnych stadiów zmian nowotworowych, niż zmian zaawansowanych naciekających głębsze warstwy skóry. W przypadku zmian skórnych przebiegających z nasilonym rogowaceniem, głębokość obrazowania może być jeszcze mniejsza ze względu na zwiększoną grubość warstwy rogowej. Potencjalnym rozwiązaniem tego problemu może być wykorzystanie innego źródła światła oraz innego środka immersyjnego w celu poprawy głębokości przenikania.

Kolejnym ograniczeniem RCM jest możliwość obrazowania wyłącznie w odcieniach szarości, co w znaczący sposób utrudnia interpretację wyników badania. Zastosowanie egzogennych źródeł kontrastu mogłoby stanowić cenne

© Evereth Publishing, 2013
LR2013-4.indd 102 2015-11-30 13:41:34

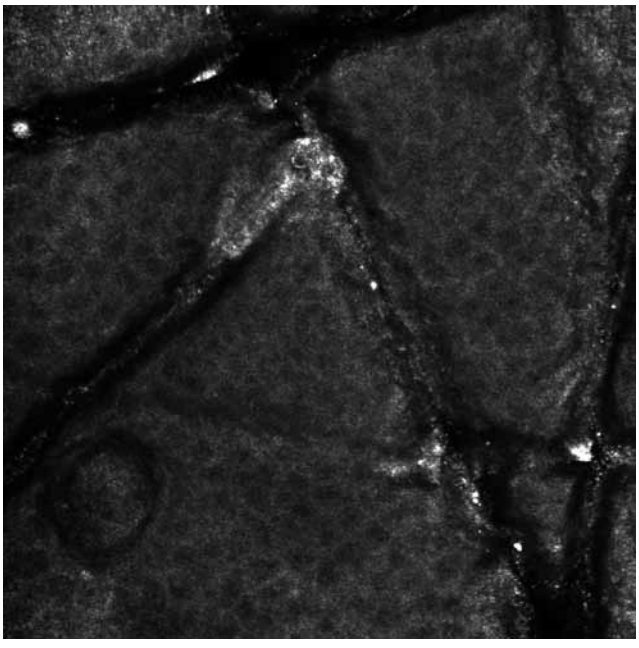

Ryc. 1. Obraz warstwy ziarnistej prawidłowej skóry w badaniu refleksyjnym mikroskopem konfokalnym.

rozwiązanie. Jednak ze względu na wysoką cenę (wielokrotnie przewyższającą koszt zakupu konwencjonalnego mikroskopu optycznego), dostępność metody jest aktualnie ograniczona.

Dodatkowymi wadami RCM mogą być również nieporęczność mikroskopu konfokalnego (spowodowana jego dużym rozmiarem) oraz trudność w zastosowaniu na nierównej powierzchni (Ryc. 2). Z pewnością dalszy postęp techniki doprowadzi do stworzenia mniejszego, tańszego, wygodniejszego i być może ręcznego modelu tego urządzenia. Nie należy zapominać również o fakcie, że skomplikowana obsługa techniczna oraz procedura interpretacji wyników wymagają od użytkownika nieustannego samokształcenia. Większe rozpowszechnienie techniki wśród dermatologów i patomorfologów z pewnością zaowocuje stworzeniem czułych i swoistych oraz jasno sprecyzowanych algorytmów diagnostycznych dla wielu rozpoznań oraz doprowadzi do poszerzenia zakresu możliwych zastosowań.

Pomimo zaprezentowanych powyżej licznych ograniczeń metody, nie należy jednak zapominać, że RCM stanowi doskonałe wsparcie w szybkiej diagnostyce nietypowych obrazów klinicznych, zmniejszając jednocześnie potrzebę wykonania czasochłonnego i inwazyjnego badania histopatologicznego.

Podsumowanie

Wprowadzenie refleksyjnej mikroskopii konfokalnej stanowi milowy krok w dziedzinie diagnostyki chorób skóry. Metoda ta umożliwia obrazowanie w czasie rzeczywistym

Ryc. 2. Refleksyjny mikroskop konfokalny VivaScope® 1500 (Consultronix).

naskórka oraz górnych warstw skóry właściwej *in vivo* z dokładnością porównywalną do tradycyjnego badania histopatologicznego. Badanie histopatologiczne nadal jest złotym standardem w diagnostyce chorób skóry, jednak ze względu na swój inwazyjny charakter posiada wiele ograniczeń w zakresie fizjologii i patologii skóry. Rozpowszechnienie RCM z pewnością doprowadzi do ograniczenia potrzeby wykonywania czasochłonnych i inwazyjnych biopsji diagnostycznych, otwierając jednocześnie wiele nowych możliwości w zakresie obserwacji dynamiki zmian zachodzących w skórze. Obecnie refleksyjna mikroskopia konfokalna jest metodą rozwijającą się, przez co posiada jeszcze wiele ograniczeń. Dalsze badania oraz popularyzacja tej obiecującej metody z pewnością doprowadzą do jej rozwoju, upowszechnienia oraz likwidacji ograniczeń.

Konflikt interesów: nie zgłoszono.

Piśmiennictwo

1. Rajadhyaksha M, González S, Zavislan JM, Anderson RR, Webb RH. *In vivo* confocal scanning laser microscopy of human skin II: advances in instrumentation and comparison with histology. J Invest Dermatol 1999;113(3):293–303.
2. Rallan D, Harland CC. Skin imaging: is it clinically useful? Clin Exp Dermatol 2004;29(5):453–459.

© Evereth Publishing, 2013

LR2013-4.indd 103 2015-11-30 13:41:35

3. Ahlgrimm-Siess V, Horn M, Koller S, Ludwig R, Gerger A, Hofmann-Wellenhof R. Monitoring efficacy of cryotherapy for superficial basal cell carcinomas with *in vivo* reflectance confocal microscopy: a preliminary study. J Dermatol Sci 2009;53(1):60–64.
4. González S. Clinical applications of reflectance confocal microscopy in the management of cutaneous tumors. Actas Dermosifiliogr 2008;99(7):528–531.
5. Aghassi D, Anderson RR, González S. Time-sequence histologic imaging of laser-treated cherry angiomas with *in vivo* confocal microscopy. J Am Acad Dermatol 2000;43(1):37–41.
6. Torres A, Niemeyer A, Berkes B et al. 5% imiquimod cream and reflectance-mode confocal microscopy as adjunct modalities to Mohs micrographic surgery for treatment of basal cell carcinoma. Dermatol Surg 2004;30(12):1462–1469.
7. Longo C, Casari A, Pepe P et al. Confocal microscopy insights into the treatment and cellular immune response of Basal cell carcinoma to photodynamic therapy. Dermatology 2012;225(3):264–270.
8. Gambichler T, Huyn J, Tomi NS et al. A comparative pilot study on ultraviolet-induced skin changes assessed by noninvasive imaging techniques *in vivo*. Photochem Photobiol 2006;82(4):1103–1107.
9. Rajadhyaksha M, Menaker G, Flotte T, Dwyer PJ, González S. Confocal examination of nonmelanoma cancers in thick skin excisions to potentially guide mohs micrographic surgery without frozen histopathology. J Invest Dermatol 2001;117(5):1137–1143.
10. Chung VQ, Dwyer PJ, Nehal KS et al. Use of *ex vivo* confocal scanning laser microscopy during Mohs surgery for nonmelanoma skin cancers. Dermatol Surg 2004;30(12):1470–1478.
11. Patel YG, Nehal KS, Aranda I, Li Y, Halpern AC, Rajadhyaksha M. Confocal reflectance mosaicing of basal cell carcinomas in Mohs surgical skin excisions. J Biomed Opt 2007;12(3):034027.
12. Minsky M. U.S. Patent 3013467 A. Microscopy apparatus. December 19, 1961 (online); http://www.google.com/patents/US3013467
13. Petráňn M, Hadravský M, Egger MD, Galambos R. Tandem-scanning reflected-light microscope. J Opt Soc Am 1968;58(5):661–664.
14. Cavanagh HD, Jester JV, Essepian J, Shields W, Lemp MA. Confocal microscopy of the living eye. Clao J 1990;16(1):65–73.
15. Jester JV, Andrews PM, Petroll WM, Lemp MA, Cavanagh HD. *In vivo*, real-time confocal imaging. J Electron Microsc Techn 1991;18(1):50–60.
16. Andrews PM, Petroll WM, Cavanagh HD, Jester JV. Tandem scanning confocal microscopy (TSCM) of normal and ischemic living kidneys. Am J Anat 1991;191(1):95–102.
17. Masters BR, Thaer AA. *In vivo* human corneal confocal microscopy of identical fields of subepithelial nerve plexus, basal epithelial, and wing cells at different times. Microsc Res Tech 1994;29(5):350–356.
18. New KC, Petroll WM, Boyde A et al. *In vivo* imaging of human teeth and skin using real-time confocal microscopy. Scanning 1991;13(5):369–372.
19. Corcuff P, Lévêque JL. *In vivo* vision of the human skin with the tandem scanning microscope. Dermatology 1993;186(1):50–54.
20. Veiro JA, Cummins PG. Imaging of skin epidermis from various origins using confocal laser scanning microscopy. Dermatology 1994;189(1):16–22.
21. Rajadhyaksha M, Grossman M, Esterowitz D, Webb RH, Anderson RR. *In vivo* confocal scanning laser microscopy of human skin: melanin provides strong contrast. J Invest Dermatol 1995;104(6):946–952.
22. *In Vivo* Reflectance Confocal Microscopy (online); www.skinconfocalmicroscopy.org
23. Rajadhyaksha M, González S, Zavislan JM. Detectability of contrast agents for confocal reflectance imaging of skin and microcirculation. J Biomed Opt 2004;9(2):323–331.
24. González S, Swindells K, Rajadhyaksha M, Torres A. Changing paradigms in dermatology: confocal microscopy in clinical and surgical dermatology. Clin Dermatol 2003;21(5):359–369.
25. González S. Confocal reflectance microscopy in dermatology: promise and reality of non-invasive diagnosis and monitoring. Actas Dermosifiliogr 2009;100(Suppl. 2):S59–S69.
26. Tearney GJ, Brezinski ME, Southern JF, Bouma BE, Hee MR, Fujimoto JG. Determination of the refractive index of highly scattering human tissue by optical coherence tomography. Opt Lett 1995;20(21):2258.
27. Nehal KS, Gareau D, Rajadhyaksha M. Skin imaging with reflectance confocal microscopy. Semin Cutan Med Surg 2008;27:37–43.
28. Calzavara-Pinton P, Longo C, Venturini M, Sala R, Pellacani G. Reflectance confocal microscopy for *in vivo* skin imaging. Photochem Photobiol 2008;84(6):1421–1430.
29. González S, Sackstein R, Anderson RR, Rajadhyaksha M. Real-time evidence of *in vivo* leukocyte trafficking in human skin by reflectance confocal microscopy. J Invest Dermatol 2001;117(2):384–386.

© Evereth Publishing, 2013

LR2013-4.indd 104 2015-11-30 13:41:35